أكياس الحفرة الفموية

(الجزء الثاني)

Cysts of The Oral Cavity

الأستاذ الدكتور مازن زيناتي

رئيس قسم جراحة الفم و الوجه و الفكين

ثالثاً الأكياس غير سنية المنشأ Non Odontogenic cysts

١ - الكيس الفكي السفلي المتوسط

وهو آفة نادرة جداً يصادف على الخط المتوسط بين الثنيتين السفليتين وقد يكون ناجماً عن انحصار بعض الخلايا البشرية أثناء التحام قطعتي العظم الفكي السفلي أثناء تطور الجنين ثم تتحرك هذه البشرة وتتكاثر لسبب ما وتشكل هذا الكيس وقد يكون كيساً لسن زائدة أو قد يكون كيساً متبقياً على الخط المتوسط للفك السفلي عند المريض الأدرد.

يبدو شعاعياً على شكل منطقة شافة على الأشعة ذات حدود واضحة إلا في حال حدوث تطور التهابي في المنطقة الأمامية بين جذور الثنايا السفلية وقد يكون وحيد المسكن وقد يصعب تشخيصه شعاعياً مع الكيس الجذري إذا كان ذا علاقة مع سن متموتة.

يتألف نسيجياً من بشرة رصفية مطبقة غير متقرنة يحيط بها نسيج ضام يعالج هذا الكيس بالاستئصال الجراحي مع المحافظة على حيوية الأسنان المجاورة.

٢ - الكيس الأنفي الحنكي : nasopalatin duct cyst

يتوضع الكيس في منطقة القناة القاطعة وينشأ على حساب البقايا البشرية للقناة الأنفية الحنكية والتي يعتقد بأن الالتهاب هو سبب تحريضها .

لا يوجد حاجة للتفريق بين هذا الكيس والكيس الحنكي المتوسط لأن نمو وتطور وحتى معالجة الكيسين واحدة

يصيب هذا الكيس الإنسان بين العقد ٢-٥ ونادرا" ما نجده عند الأطفال وهو بشكل عام غير عرضي ولكن يمكن أن يتظاهر على شكل ورم في قبة الحنك الأمامية مع التأكيد على أن الأسنان المجاورة تكون متمتعة بحيويتها.

يتراوح حجم الكيس بين ٦ملم إلى عدة سنتمترات ويتظاهر شعاعيا" على شكل آفة شافة على الأشعة ذات حدود واضحة على الخط المتوسط لقبة الحنك قد تكون مدورة أو متطاولة أو تأخذ شكل القلب وفي حال بلوغ الكيس أحجاما" كبيرة فإنه قد يسبب تباعدا" في الأسنان ونادرا" مايسبب امتصاصا" في جذور الأسنان .

التشخيص التفريقي: الثقبة القاطعة أو الكيس المتبقي .

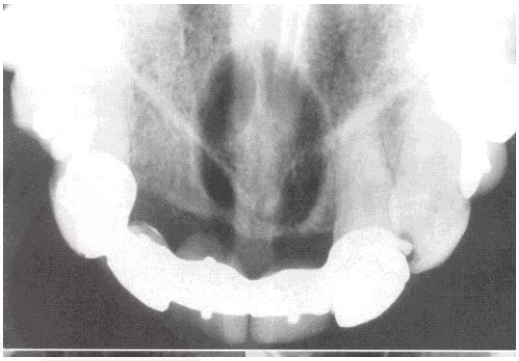

العلاج :

جراحي ويتم من الناحية الدهليزية لتجنب رض القواطع أو استئصال لبها وهنا يجب الانتباه لتجنب إحداث ناسور أنفي فموي.

بعض الجراحين يفضل إجراء شق دهليزي إذا كان الكيس بحجم كبير واستئصال لب القواطع وقطع الذروة إذا لزم الأمر

والبعض الآخر في هذه الحالة يجري شقا" مضاعفا" دهليزيا" لقطع الذروة وحنكيا" لاستئصال الكيس

٣ - الكيس الكريوي الفكي : globule maxillary cyst

ينشأ هذا الكيس من البقايا البشرية االمحصورة عند منطقة التحام النتوء الكريوي الأنفي مع النتوء الفكي العلوي حيث يتوضع الكيس بين جذري الرباعية والناب ويكون شعاعيا" بشكل آفة شافة ذات حدود واضحة تأخذ شكل الكمثرى ويمكن أن تسبب أنزياحا" ودفعا" في الأسنان المجاورة

العلاج : الاستئصال الجراحي.

٤ - الكيس الأنفي الشفوي :

يتظاهر هذا الكيس بتورم في منطقة الطية الأنفية الشفوية بقاعدة الأنف وهو ينشأ من النسيج البشري المتبقي من الجزء الأمامي من القناة الأنفية الدمعية. يصيب الكيس الإناث أكثر من الذكور وبخاصة في العقدين الرابع والخامس من العمر ، سريريا" يسبب الكيس ارتفاعا" في جناح الأنف وعندما تكون الإصابة ثنائية الجانب ينجم انسداد أنفي وشعور بعدم الراحة .

شعاعيا" لا يمكن ملاحظته في المراحل الأولى ولكن قد نجد في مرحلة متأخرة تغيرات عظمية وبخاصة في الشوك الأنفي الأمامي.

٥ - الأكياس الانحباسية:

تصب مفرزات الغدد اللعابية في الحفرة الفموية بوساطة أقنية مفرغة وأي إعاقة تمنع إفراغ هذه المفرزات عبر القناة سوف يؤدي إلى انحباسها في الغدة وباستمرار الإفراز يتشكل لدينا الأكياس الانحباسية .

وأهم هذه الأكياس التي لها تظاهر شعاعي هو الكيس المخاطي في الجيب الفكي والذي يصيب بخاصة قاعدة الجيب فيعطي الجيب منظرا" غير طبيعي إذ تميل

شفوفيته إلى الظلالية .أما بقية الأكياس الانحباسية التي تصيب الشفة أو الخد او الغدة تحت اللسان فجميعها أكياس نسج رخوة لايمكن أن تتظاهر شعاعيا" بطرائق التصوير الشعاعية العادية .

٦ - الكيس ذو المنشأ الذاتي :

ويدعى أيضا" بكيس ستافن أو خلل ستافن العظمي وهو الانخفاض العميق الذي يحدثه التوضع الشاذ أو المنحرف للغدة اللعابية تحت الفكية أو نتيجة انحصار أحد فصوصها بزاوية الفك السفلي أثناء التطور غالبا" ماتتوضع في زاوية الفك تحت القناة السنية السفلية في الجانب الواحد ونادرا" ما تشاهد عند الأطفال. ويكتشف الخلل بالتصوير الشعاعي صدفة حيث أنه لا يسبب أي أعراض سريرية .

شعاعيا" نجد آفة شافة على الأشعة بحجم ١-٣سم بيضوية الشكل تتوضع بين القناة السنية السفلية والحافة السفلية لجسم الفك تماما" أمام زاوية الفك وقد وجد أنه في ٤٠ % من الحالات يظهر التصوير الظليل بوضوح الغدة اللعابية وتوافق توضعها مع مكان هذه الآفة الشافة .

تظهر بوضوح في الصورة البانورامية والصورة الأمامية الخلفية للجمجمة.

التشخيص التفريقي: الكيس النزفي – الورم الليفي العصبي-الورم الحبيبي الأيوزيني.

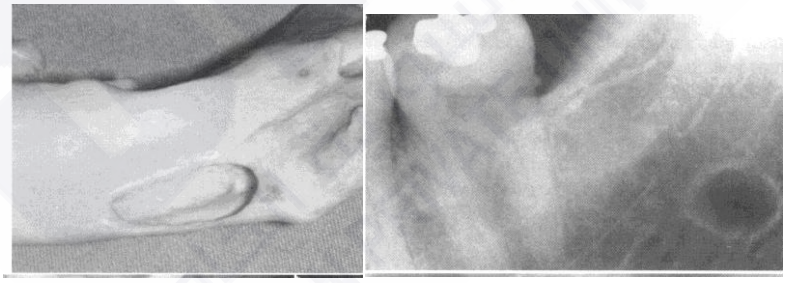

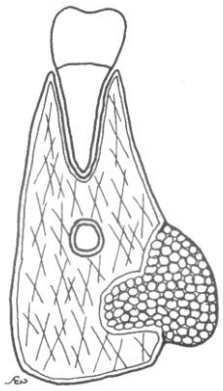

٧ - الكيس الشقي الغلصمي Branchial cleft cyst

هو كيس تطوري غير سني المنشأ

المنشأ : من البقايا البشروية للجيوب الغلصمية البلعومية المتواجدة في المراحل الجنينية أو تحولات كيسية لبعض الخلايا البشروية المتواجدة في العقد اللمفاوية الرقبية.

سريرياً : نلاحظ كتلة لاعرضية محددة ومتموجة على السطح الجانبي العلوي للعنق عند اليافعين و الشباب غالباً (أمام العضلة القترائية) و يمكن أن يشاهد عند زاوية الفك السفلي أو المنطقة تحت الفكية أو المنطقة النكفية.
وهو كيس بطيء النمو يستمر من أسابيع إلى عدة سنوات و إذا أصيب بإنتان ثانوي يتشكل خراج مع جيب لتصريف المفرزات القيحية..
يعتبر من الأكياس كبيرة الحجم و يكون على شكل عقيدات صغيرة لذلك تسمى الأكياس اللوزية لتشابهها مع اللوز.

العلاج : الاستئصال الجراحي.

تشخيص تفريقي : ورم لمفاوي خبيث + أورام العقد اللمفاوية + التهاب العقد اللمفاوية

٨ -الكيس الجلداني و الكيس البشراني
Dermoid cyst and Epidermoid cyst

هو شكل من أشكال الورم العجائبي المتكيس ، يشبه في بنائه الأدمة و يشتق من البشرة المضغية المنتشة نتيجة لاحتجاز مخاطي أو جلدي و هو يحوي ملحقات جلدية مثل الغدد الدهنية و الشعر و لقد اصطلح على تسمية الآفات البسيطة التي لا تحوي على لواحق جلدية باسم الأكياس البشرانية ،
وتظهرالأكياس الجلدية عادة في منطقة الرأس و الرقبة على شكل انتباجات متماثلة في قاع الفم تبدو عجينية بالجس ، و ويعتقد أن هذه الأكياس تشتق من احتجاز بقايا بشرية خلال التحام الفك السفلي مع القوس الغلصمي اللامي .النموذج تحت اللساني يولد انتفاخاً في قاع الفم و أما النموذج تحت الذقني فيولد انتفاخاً في قاع الفم وهو الشكل الأكثر شيوعاً ،معظم الأكياس البشرانية تحدث في فترة البلوغ الأولى كما يمكن أن توجد الأكياس البشرانية في اللسان و الحنك الرخو و الخد و الشفاه حيث تعتبر ناجمة عن تموت رضي غالباً ما يكون وحيد و نادراً متعدد يشكل ١,٥% من مجموع الأورام السليمة التي تصيب البالغ .

٩ - كيس القناة الدرقية اللسانية :

المنشأ : كيس تطوري ينشأ من بقايا القناة الدرقية اللسانية ويميل لإصابة الشباب.

سريرياً : يمكن أن ينشأ في أي منطقة من القناة و لكن الغالب أن يتوضع في منتصف خط الرقبة المجاور للعظم اللامي على شكل انتباج متموج غير مؤلم بأحجام مختلفة والجلد المغطي سليم، وأحياناً في الأعلى عند الثقب الأعور أو في قاع الفم .

شعاعياً : لا يظهر بالأشعة البسيطة إلا بحجوم كبيرة .

المعالجة : الاستئصال الجراحي من خارج أو داخل الفم حسب التوضع و هو صعب

يمكن أن أن يلتبس مع الكيس الشقي ويميز عنه بأنه مركزي التوضع بينما الشقي جانبي .

١٠ - الكيس المخاطي :

يسمى أيضاً بالقيلة المخاطية mucocele وهي آفة شائعة غالباً تصيب الشفه السفلية ، قبة الحنك ، الخد ، اللسان ، قاع الفم و السبب هو رض أو هرس القناة اللعابية المفرغة أو توسع في القناة اللعابية التالي لانسدادها لأي سبب قد يكون حصاة أو تليف أو سدادة مخاطية .

يجب أن نميز بين :

١. **قيلة المخاطية الارتشاحية Extravasatio mucocele**

٢. **قيلة مخاطية احتباسية Retention mucocele**

فالنوع الأول يعتبر كيس غير حقيقي (لا يحوي بطانة بشروية) وهوينتج عن هروب المخاط للنسج الضامة المجاورة ناجم عن تمزق القناة أو الغدة التالي لهرس أو رض.

أما النوع الثاني فهو كيس حقيقي ينتج عن توسع أوانسداد في القناة اللعابية و هو مبطن بظهارة .

١١ - الكيس الضفدعي (الضفدعية)Rnaula

هو أحد أشكال القيلة المخاطية يميل لإصابة الإناث بين ١٠ و ٣٠ سنة

المنشأ: رض شديد على القناة المفرغة للغدة تحت الفك و تحت اللسان و هي الغالبة أو توسع تالي لانسداد .

سريرياً : كتلة غير مؤلمة على أحد جوانب قاع الفم ذات لون طبيعي إذا كانت عميقة التوضع أو أزرق شفاف عندما تكون سطحية التوضع (تحت المخاطية مباشرة) تتطور هذه الآفة ببطئ حيث يزداد حجمها باستمرار و من الممكن أن تعبر الخط المتوسط

المعالجة : الاستئصال مع الغدة تحت اللسان ، البعض يقول بتسليخ الجدار الظاهر للكيس بدون استئصاله كاملا ولكنه في هذه الحالة ينكس احياناً .

معالجة الأكياس

العلاج الوقائي: يكون بإتقان المعالجة اللبية للأسنان والحشو الجيد في منطقة الذروة ، أو بقلع الأسنان المعالجة لبيا"والمتموتة وغير قابلة للترميم وتجريف السنخ بعد القلع.

العلاج الشافي : ما أن تكتشف الأكياس سريريا" يجب علينا أن نكمل الفحص السريري بالفحص الشعاعي الكامل والمناسب. وبشكل عام كل كيس يجب أن يعالج مباشرة جراحيا"، إلا في بعض الحالات التي تستوجب الانتظار كوجود مضاد استطباب مؤقت يؤخر عمل التداخل الجراحي.

مضادات الاستطباب :

تقسم مضادات الاستطباب إلى موضعية وعامة:

مضادات الاستطباب الموضعية :

- التهابات الفم الحادة أو التقرحية
- الالتهابات الخلوية
- تجرثم الفم السني
- العلاج الشعاعي السابق لمنطقة الوجه والرقبة .

مضادات الاستطباب العامة :

- حالة عامة سيئة للمريض
- السكري غير المعوض أو غير المتوازن
- تأهب نزفي شديد للمريض
- الأمراض القلبية الغير معالجة جيدا"
- عند المرأة الحامل : خاصة بالشهور الثلاثة الأولى و الثلاثة الأخيرة
- المرضى الذين يعالجون بمضادات التخثر
- مرضى الكبد والكحوليين
- بعض حالات الروماتيزم الشديدة

دراسة تشريحية سريرية :

قبل البدء بالمعالجة لا بد من إجراء دراسة سريرية تشريحية وشعاعية:

الهدف من هذه الدراسة تحديد مكان الكيس وحجمه وتحديد اتجاهه بالأبعاد الثلاثة وتحديد وجود ألم أم لا ومن الجدير بالذكر أنه عادة يشوه الكيس الفكي فقط أحد الصفائح الفكية، وفي حال وجود انتفاخ دهليزي لساني علينا أن نجري بدقة التشخيص التفريقي مع الأورام الخبيثة.

هذا الفحص السريري يتم بواسطة المناظرة والجس حيث يمكننا من تحديد النقاط التالية :

- علاقة الكيس مع السن المسبب
- علاقة الكيس مع الأسنان المجاورة
- علاقة الكيس مع البنى التشريحية المجاورة : الحفرة الأنفية ، الجيب الفكي والقناة السنية السفلية
- ترافق الكيس بالاختلاطات : قد تكون أعراض الاختلاطات هي المؤشر الأول في بعض الأحيان لتشخيص الأكياس الفكية ، ويمكن أن تشمل هذه الاختلاطات كما يلي :

١. **<u>اختلاطات انتانية :</u>**

في هذه الحالة لا تجرى الجراحة إلا بعد علاج الانتان وهذه الإختلاطات قد تكون

- خراج
- التهاب النسيج الخلوي
- تجرثم دموي
- التها ب الجيب الفكي
- التهاب عظم ونقي

٢. **<u>اختلاطات ميكانيكية:</u>**

قد تسبب الأكياس الفكية تبدل مواضع الأسنان المجاورة بسبب ضغط السائل الكيسي. وفي حالات أخرى تسبب كسرا" في الفك السفلي بسبب ضخامة حجم الكيس، أو على الأقل يصبح الفك السفلي مؤهبا" للكسر أثناء العمل الجراحي. لذلك يجب أن تأخذ هذه النقاط في التهيئة ما قبل العمل الجراحي .

٣. **اختلاطات بعيدة :**

مثال: إنتان الوجه والرأس والعنق.

٤. **التحول الخبيث للكيس**

الدراسة الشعاعية : تعتبر أساسية، وتظهر صورة الكيس شعاعيا" على شكل تجويف شاف محاط بحواف واضحة.

بالأشعة يمكن أن نحدد بدقة حدود الكيس كاملة وعلاقته بالأعضاء المجاورة. يمكن أن نجري بداية:

- صور ذروية
- بانوراما
- إطباقية

تكمل هذه الصور في الفك السفلي :

- صور مائلة للفك
- تصوير طبقي محوري أحيانا"

في الفك العلوي:

- صورة بعد حقن مادة ظليلة لتحديد العلاقة مع التجويف الأنفي أو الجيب الفكي
- تصوير طبقي محوري في بعض الأحيان

الأكياس الفكية بشكل عام يمكن أن تكون لها علاقة مع المناطق المجاورة التالية :

- الحفرة الأنفية
- القناة السنية
- الحفرة الجناحية الفكية
- الجيب الفكي

هدف العالجة:

١- إزالة البشرة المرضية المشكلة لبطانة الكيس أو السماح لجسم المريض بإعادة تنظيم توضع النسج الغير طبيعية مما يؤدي إلى إزالة الكيس من داخل الفم
٢- عمل ذلك بأقل رض للمريض وزيادة نسبة نجاح نتائج المعالجة
٣- حماية البنى التشريحية الهامة المجاورة مثل الأعصاب والأسنان الحية
٤- الوصول إلى سرعة في شفاء موقع العمل الجراحي
٥- إعادة مكان الكيس إلى شكله الطبيعي أو أقرب ما يكون إلى الطبيعي وإعادة الوظيفة الطبيعية

إن جميع الطرائق الشائعة في معالجة الأكياس هي عبارة عن تعديل لطريقتين أساسيتين هما:

الاستئصال الكامل enucleation و**التكوية masupiliztion** حيث تتضمن الطريقة الأولى إزالة كامل الكيس في حين أن التكوية هي عبارة عن تحويل الكيس إلى جراب تتصل ببطانته مع الغشاء المخاطي الفموي حيث تتم إزلة جزء من بطانة الكيس بينما يترك الجزء المتبقي في مكانه وبما أن الضغط داخل الكيس سوف يزول فإن ذلك يؤدي إلى زوال تدريجي لحفرة الكيس وذلك بعودة تشكل العظم .

وفي كلتا الحالتين يجب تتبع مبادئ صحيحة للوصول إلى النتيجة الجيدة ومن هذه المبادئ:

المحافظة على التروية الدموية الجيدة للمنطقة .

الابتعاد عن الجذوع العصبية وعدم تخريها أو رضها أو قطعها .

إيقاف النزف .

أولا : طريقة الاستئصال الجراحي لكامل للأكياس enucleation:

استطباب الاستئصال:

١- الأكياس الممكن الوصول إليها
٢- الأكياس الصغيرة إلى متوسطة الحجم التي لا تشمل بشكل كبير أسنان حية أو بنى تشريحية طبيعية مثل الجيب الفكي أو الحزمة السنخية السفلية
٣- الأكياس التي لا تشمل النسج الرخوة

مزايا طريقة الاستئصال:

- إزالة كامل النسج المرضية
- التقليل من الحاجة إلى العناية بعد العمل الجراحي
- سرعة بالشفاء أكثر من التكوية

مساوئ طريقة الاستئصال:

- الأكياس الكبيرة التي من الصعب تقنياً إزالتها
- إمكانية أذية الأسنان الحية
- إمكانية كسر الفك في الأكياس الكبيرة في الفك السفلي أو أذية البنى التشريحية الهامة مثل العصب الفكي السفلي والأوعية، وكذلك الأكياس الكبيرة في الفك العلوي ممكن أن تصنع ناسور فموي جيبي أو شمل أرضية الأنف بالأذى
- إذا شمل الكيس لنسج رخوة ممكن أ يؤدي إلى صعوبة الاستئصال أو احتمال كبير للنكس

وتتم بعمل شريحة مخاطية سمحاقية فوق منطقة الكيس ويكون امتداد الشريحة حسب حجم الكيس وموقعه ثم ترفع الشريحة برافع السمحاق الكليل حتى تنكشف حواف الخلل العظمي وتتضح مكان الرؤية وإذا لم يكن العظم القشري مكشوفاً على محفظة الكيس يتم إزالة العظم بواسطة مقراض العظم أو الإزميل الجراحي أو السنابل الجراحية لعمل نافذة عظمية ثم ندخل مجرفة كليلة تقوم بتسليخ الكيس بحذر فيتسلخ الكيس بكامله بسهولة وهنا يجب الانتباه لئلا تدخل المجرفة ضمن الكيس لأن ذلك يؤدي إلى انفراغ السائل الكيسي وتمزق جدار الكيس مما يجعل التسليخ صعباً.

بعد إتمام عملية التسليخ للكيس وإزالته بالكامل تغسل منطقة لتجويف العظمي بالماء الفزيولوجي ونتأكد من عدم وجود أي بقايا نسج بشرية في جوف العظم.

و في حال وجود منشأ سني إنتاني و يرغب بالمحافظة على السن يتم قطع الذروة حسب الإجراءات الأصولية .

تعاد الشريحة المخاطية السمحاقية إلى مكانها ويغلق الجرح بوساطة الخياطة.

توضع النسج المستأصلة داخل سائل الفورمول وترسل لفحصها إلى قسم التشريح المرضي للتأكد من نوعية الآفة.

العواقب الجراحية:

العواقب غالبا تكون بسيطة وهي عبارة عن :

١. ألام بسيط أو متوسط يزول بالمكسنات
٢. وذمة خفيفة تزول خلال(٣-٥ أيام)
٣. انزعاج عام بسيط
٤. نزف بسيط أو نتح

الاختلاطات:

تقسم الاختلاطات إلى نوعين : تالية ومتأخرة

<u>الاختلاطات التالية :</u> ونذكر منها :

١. النزف التالي وعلاجه قد يتطلب في بعض الأحيان إزالة الخياطة ودك الحفرة بالشاش
٢. تمزق القطب وخاصة عندما يكون توضعها فوق الفراغ مما يؤدي إلى انحلال الخثرة الدموية أو تموتها وبالتالي يصبح التندب بالمقصد الثاني وهو بطيء وقد يحتاج لشهر أو أكثر

<u>الاختلاطات المتأخرة :</u>

١. تقيح متأخر سببه غالبا " وجود شظايا عظمية
٢. النكس وسببه عدم إزالة كامل المحفظة
٣. تموت الأسنان المجاورة
٤. تهدم الحاجز العظمي السنخي المغطي للحفرة مسببا" مشكلة تعويضية وتجميلية في المستقبل.

طرائق أخرى مكملة للاستئصال الجراحي:

١ - القطع العظمي المحيطي :

الاستطبابات :

وتستطب هذه التقنية في جراحة الآفات السليمة ذات الميل للنكس ، والتي تنمو متوسعة ضمن غشاء كيسي سهل التمزيق ، أو تميل لتشكل أكياس بنات . كما تستطب في تدبير الآفات الناكسة بعد الاستئصال (كعلاج منفرد) ومثال على ذلك نذكر : الأكياس القرنية سنية المنشأ والأميلوبلاستوما صغيرة الحجم ذات الحدود الواضحة .

- المدخل الجراحي :

- القطع العظمي الآلي : بعد إجراء استئصال أو قطع حفافي للفك السفلي ، قد يقرر الجراح معالجة القاعدة العظمية بقطع آلي للعظم يزيل من خلاله النسج الرخوة التي تبقي احتمال النكس قائماً .

- يؤمن الجراح في البدء حماية النسج الرخوة والأعصاب والأوعية المجاورة ثم وباستخدام سنبلة مدورة أو أسطوانية كبيرة نزيل (١-٢) مم من العظم من كامل محيط القاعدة العظمية بشكل تدريجي وصولاً إلى السماكة المطلوبة دون إهمال أي جدار من الجدران .

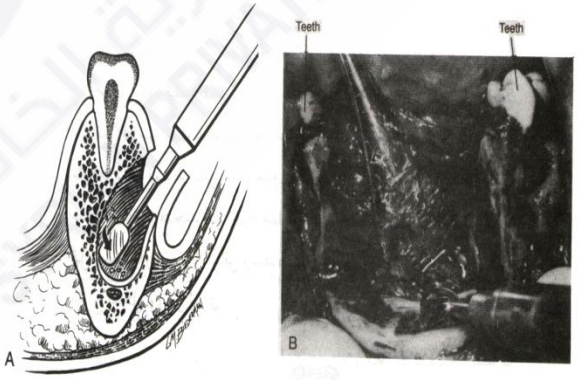

الشكل (8-8)

٢ - المعالجة بالتبريد :

تستخدم هذه التقنية الآزوت السائل إما على شكل أرذاذ أو محمولاً على مسبر خاص وهي تخرب النسج الرخوة لجوف الكيس أو الورم بفعالية ممتازة .

وفي حال استخدم المسبر يملأ الجوف بالهلام الجراحي الذي يساعد في نقل البرودة إلى جميع أرجاء المحيط العظمي وكمثال نذكر (هلام K-Y أو المعجون المستعمل لراسم القلب الكهربائي) . ثم يدخل المسبر ضمن الجوف حتى يغدو مغموراً ضمن الوسط الناقل المستخدم وتطبق دورة تجميدية مدتها دقيقتان . فتتجمد كل أجزاء هذا الوسط . ولا نطبق الدورة التجميدية الثانية قبل حدوث ذوبان كامل للناقل وببطء . وفي النهاية يزال الناقل بالغسل ويغلق الجرح بشكل أولي أو ثانوي .

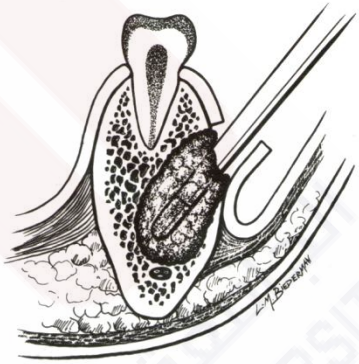

الشكل (8-9)

ثانيا : طريقة التكوية marsupiliazation

لايوجد أي شك أن الانطباع السيء الذي يحمله بعض الخبراء عن عملية التكوية سببه بشكل جزئي أنه غالبا" ما كانت تجري هذه العملية في الماضي بشكل رديء، وكان يتم عمل فتحة غير كافية. فإذا قام طبيب الأسنان بفتح كوة صغيرة في الآفة فإن ذلك سيتبعه تقلص سريع في الندبة الحلقية المحيطة بالفتحة العظمية وهذا ماينتج عنه بعد وقت قصير نكس في الإصابة بالكيس.

لهذا السبب يجب تصميم أي طريقة لتكوية الكيس بشكل يؤمن بقاء الفتحة واضحة ويكون ذلك بإجراء فتحة كافية تحيط بها أقل كمية من النسج الندبية

إن أساس هذه الطريقة عبارة عن فتح كوة أو نافذة في جدار الكيس للسماح لمحتويات الكيس بالنزوح إلى الحفرة الفموية وذلك للسماح للنسج العظمية في تجويف الكيس بالنمو والتجدد بهدف إنقاص حجم الكيس حتي يصبح من السهل

استئصاله، لأن الإستئصال الكامل للأكياس ذات الأحجام الكبيرة قد يعرض المناطق التشريحية المجاورة للأذى.

استطباب طريقة التكوية:

١- الأكياس الكبيرة التي تضعف الفك
٢- الأكياس القريبة من أسنان حية
٣- أكياس النسج الرخوة
٤- الأكياس التي لها علاقة بالجيب الفكي أو القناة السنخية السفلية
٥- الأكياس التاجية أو البزوغية للسماح ببزوغ السن
٦- عند المرضى الكبار بالسن

مميزات طريقة التكوية:

- محاولة المحافظة على الأنسجة المجاورة
- المحافظة على الأسنان والبراعم السنية التي لها علاقة بالكيس
- تجنب حدوث كسر فكي مرضي
- التقليل من حدوث رض على الجذور العصبية
- عدم تأذية الجيب الفكي
- تقليل الألم والوذمة الحاصلة بعد العلم الجراحي
- يندر حدوث النكس

مساوئ طريقة التكوية

- طول فترة الشفاء اللازمة
- الحاجة لوضع سدادة إكريلية
- الحاجة إلى تنظيف التجويف باستمرار
- عدم راحة المريض
- تحتاج إلى عملية الإستئصال

طريقة العمل الجراحي:

يجب دراسة النواحي لسريرية والصور الشعاعية المتوفرة والتي تحدد مدى امتداد الكيس حتى يتمكن الجراح من تصميم شريحة مخاطية سمحاقية بما يتناسب مع حجم ومكان الفتحة العظمية التي سوف يتم عملها وتركها في نهاية العمل الجراحي.

تعمل الشريحة المخاطية السمحاقية على امتداد طول حدود التجويف الكيسي ثم ترفع لشريحة ويكشف عن العظم المغطي للآفة ويتم إزالة النسج العظمية المغطية بدقة وحرص شديد وذلك للكشف على جدار محفظة الكيس الخارجية وإبقائها سليمة بقدر الإمكان ثم يجرى شق على المحفظة ويخاط جدار الكيس بالشريحة المخاطية السمحاقية ويدك لتجويف بالشاش المشبع باليونيفورم ويتم تغيير هذا الشاش كل ٤٨ ساعة ويمكن تغطية الشاش بضماد.

يتم إزالة القطب بعد ١٠ أيام وأخذ طبعة من أجل عمل سدادة أكريلية يتم تصغير السدادة على فترات منتظمة ويكون على حساب عمقها وليس عرضها ويجب إعلام المريض بضرورة استخدام محقنة لتنظيف التجويف بعد كل وجبة.

يجب التذكر دائما" أنه ما لم يتم الحصول على فتحة عظمية كافية والمحافظة عليها فإن الكيس سينكس. يمكن في بعض الحالات تبرير استخدام التكوية كطريقة معالجة مؤقتة لفترة من الوقت وذلك لتصغير حجم الآفة حتى تسهل عملية الاستئصال فيما بعد. يستخدم العديد من أطباء الأسنان هذه الطريقة عند معالجة طفل مصاب بكيس كبير الحجم ذي علاقة مع ذرى عدد من الأسنان الحية. إن استئصال بطانة كيس كهذا يمكنه أن يعرض للخطر بقاء هذه الأسنان إذا أجري العمل الجراحي مباشرة، في حين أن تقلص الآفة بعد تكويتها قد يزيد من فرص المحافظة على هذه الأسنان .

ملاحظة: **لا تستجيب الأورام لعملية التكوية**

الأستاذ الدكتور مازن زيناتي